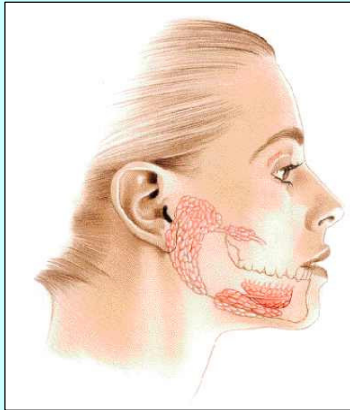
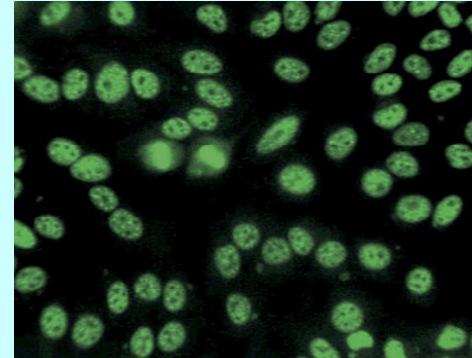



Mujer de 45 años de edad que refiere malestar general, astenia y adinamia. Refiere ausencia de lagrimeo y ardor ocular bilateral. Se encuentra afebril, con signos vitales estables, boca seca, sin papilas, lengua saburral. Se analizan Anticuerpos Antinucleares por Inmunofluorescencia:



**SINDROME DE SJOGREN.  
QUERATOCONJUNTIVITIS SECA**



**ANA POSITIVO: HEP 2: PATRON MOTEADO**

Ag SSA-Ro // Ag SSA-La Positivos

1 ¿ Cuales son sus diagnósticos ?

75%	Síndrome Sjogren
64%	Lupus Eritematoso Sistémico
18%	Enf Mixta del Tejido Conectivo

**PORCENTAJE DE RESPUESTAS DE LOS PARTICIPANTES**

18%	Hepatitis Crónica Activa
18%	Enfermedad de la Colágena
9%	Dermatomiositis

2 ¿ Cuales son los estudios adicionales de laboratorio requiere para fundamentar el diagnóstico ?

82%	BH VSG
75%	Acs. anti Ag Ro/SSA
75%	Acs. anti Ag La/ SSB
45%	Factor Reumatoide
45%	EGO

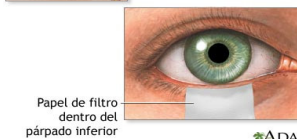
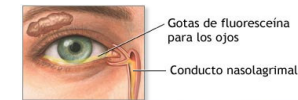
27%	Cs LE
27%	Crioglobulinas
27%	PFH
27%	QS
9%	Antígeno HLA B 8 / DRW 52

3 ¿ Cuales son los estudios adicionales de gabinete requiere para fundamentar el diagnóstico ?

45%	Prueba Schirmers
27%	Gamagrama de Glandulas salivales
27%	Sialografía

9%	Biopsia de glándula salival
9%	Sialometría

**Prueba Schirmers**



Papel de filtro dentro del párpado inferior

ADAM

<b>DIAGNOSTICO</b>	<b>Síndrome de Sjogren</b>
<b>Causas, incidencia y factores de riesgo</b>	Enfermedad Autoinmune Idiopática con predisposición genética: HLA B8 , HLA DR3 y HLA DR4
<b>Edad y sexo:</b>	Mujeres de edad madura 40 a 50 años . Fem:Masc = 10:1
<b>Síntomas</b>	Queratoconjuntivitis Seca. Ausencia de lagrimeo y de salivación
<b>Histopatología</b>	Infiltración linfocitaria
<b>Prueba Schirmers</b>	Ausencia de lagrimeo: ver esquema
<b>Bibliografía</b>	<a href="http://www.nlm.nih.gov/medlineplus/spanish/sjogrenssyndrome.html">http://www.nlm.nih.gov/medlineplus/spanish/sjogrenssyndrome.html</a>